

<https://doi.org/10.25208/0042-4609-2019-95-2-87-93>

Современные возможности профилактики и коррекции осложнений системной терапии тяжелых форм акне

Тлиш М. М.^{*}, Шавилова М. Е.

Кубанский государственный медицинский университет Министерства здравоохранения Российской Федерации 350063, Российская Федерация, г. Краснодар, ул. им. М. Седина, д. 4

Согласно Европейским и Федеральным клиническим рекомендациям только системное применение изотретиноина при тяжелом течении акне имеет высокий уровень доказательности. Наиболее часто в процессе данной терапии практикующим врачам приходится сталкиваться с развитием ретиноидного дерматита, основным способом профилактики и коррекции проявлений которого является применение эмолиентов.

Цель работы: оценить эффективность и переносимость крема «Перфэктоин» в комплексной терапии и профилактике ретиноидного дерматита у пациентов с акне, получающих системное лечение изотретиноином.

Материалы и методы. Две группы пациентов по 38 человек со среднетяжелой, тяжелой и резистентной к стандартной терапии формами акне, каждая из которых включала 22 больных с проявлениями ретиноидного дерматита и 16 — без его симптомов. Пациентам основной группы назначали крем «Перфэктоин», больные группы сравнения получали крем декспантенол. Контроль состояния кожи проводили перед началом исследования и на 1, 3 и 6-м месяцах терапии. Оценивали основные симптомы ретиноидного дерматита (эритема, лихенификация, эскориации, зуд, ощущение сухости/стянутости кожи), показатели гидратации рогового слоя эпидермиса и трансэпидермальной потери влаги, дерматологического индекса качества жизни.

Результаты проведенного исследования показали, что применение крема «Перфэктоин» у пациентов с акне, получающих терапию изотретиноином, способствует восстановлению гидратации кожи, быстрому регрессу основных дерматологических симптомов ретиноидного дерматита и, как следствие, улучшению качества жизни.

Ключевые слова: акне, изотретиноин, ретиноидный дерматит, эктоин, Перфэктоин

Конфликт интересов: авторы заявляют об отсутствии потенциального конфликта интересов, требующего раскрытия в данной статье.

Для цитирования: Тлиш М. М., Шавилова М. Е. Современные возможности профилактики и коррекции осложнений системной терапии тяжелых форм акне. Вестник дерматологии и венерологии. 2019;95(2):87–93. <https://doi.org/10.25208/0042-4609-2019-95-2-87-93>



Modern approaches to the prevention and correction of complications caused by systemic treatment of severe acne forms

Marina M. Tlish*, Marina E. Shavilova

Kuban State Medical University, Ministry of Health of the Russian Federation
Mitrofana Sedina str., 4, Krasnodar, 350063, Russian Federation

Background. According to European and RF clinical guidelines, only the systemic use of isotretinoin in severe acne has a high level of evidence. However, this therapy is frequently associated with the development of retinoid dermatitis, the prevention and correction of which requires the application of emollients.

Aim. To evaluate the efficacy and tolerability of the Perfectoin cream during treatment and prevention of retinoid dermatitis in patients with severe acne receiving systemic treatment with isotretinoin.

Materials and methods. Two groups of patients each comprising 38 people with moderate, severe and resistant to standard therapy forms of acne were observed. Each group included 22 patients with retinoid dermatitis manifestations and 16 without such symptoms. The patients in the main and comparison groups were prescribed the Perfectoin cream and the dexpanthenol cream, respectively. Control of the skin condition was performed prior to the study and following 1, 3 and 6 months of therapy. Assessment parameters were the main symptoms of retinoid dermatitis (erythema, lichenification, excoriation, itching, feeling of dryness/tightness of the skin), indicators of the hydration of the horny layer of the epidermis and the transepidermal loss of moisture, as well as the dermatology life quality index.

Results. The study has shown that the Perfectoin cream in patients with acne receiving isotretinoin therapy helps to restore skin hydration and leads to a rapid regression of the main dermatological symptoms of retinoid dermatitis, thus improving the overall quality of patients' life.

Keywords: **acne, isotretinoin, retinoid dermatitis, ectoin, Perfectoin**

Conflict of interest: the authors state that there is no potential conflict of interest requiring disclosure in this article.

For citation: Tlish M. M., Shavilova M. E. Modern approaches to the prevention and correction of complications caused by systemic treatment of severe acne forms. *Vestnik Dermatologii i Venerologii*. 2019;95(2):87–93. <https://doi.org/10.25208/0042-4609-2019-95-2-87-93>

■ Акне относится к одному из самых распространенных и длительно протекающих кожных заболеваний. Анализ научной литературы показывает, что в подростковом возрасте с данной проблемой сталкивается 70–85 % населения, при этом в 40 % случаев заболевание может сохраняться или дебютировать после периода полового созревания [1, 2]. По данным разных авторов, распространенность тяжелых акне варьирует от 20 % у взрослых до 35 % у подростков [3, 4]. Несмотря на то что тяжелое течение дерматоза встречается значительно реже, именно оно чаще всего ассоциируется с резким снижением качества жизни пациентов, нередко приводя к выраженной социальной дезадаптации. Негативное влияние акне на показатели качества жизни в ряде случаев сопоставимо с таковым при астме, сахарном диабете и эпилепсии [5].

К тяжелым акне относятся: распространенные и резистентные папуло-пустулезные, узловые, конглобатные и молниеносные формы дерматоза. В последние годы к тяжелым проявлениям заболевания также приравнивается локализация высыпаний на туловище и длительное течение дерматоза [1, 6].

Согласно Европейским и Федеральным клиническим рекомендациям, на основании уровня доказательности при тяжелом течении акне показано системное применение изотретиноина (ИТ) [1, 6]. Плацебо-контролируемое исследование с оценкой эффективности ИТ в лечении больных тяжелыми акне и множественные сравнительные исследования с системными антибактериальными препаратами, адапаленом, фиксированными комбинациями адапалена и бензоилпероксида убедительно доказали эффективность монотерапии изотретиноином [7–9].

Высокая эффективность ИТ в лечении тяжелых акне обусловлена его воздействием на важнейшие звенья патогенеза заболевания. Препарат избирательно связывается с ядерными рецепторами ретиноевой кислоты (RAR — retinoid acid receptor), активируя их, что приводит к уменьшению размера и секреции сальных желез, восстановлению процессов пролиферации и дифференцировки кератиноцитов протока сально-во-

лосяного фолликула и, как следствие, снижению колонизации *P. acnes* [1, 10]. Активное изучение ИТ в последние годы позволило открыть ряд дополнительных механизмов терапевтического действия препарата при акне, таких как: местный антиандрогенный эффект, снижение экспрессии толлподобных рецепторов-2 (TLR-2 — tolllike receptors-2) на моноцитах и ингибирование матриксных металлопротеиназ-1, -3, -13, ответственных за формирование рубцов [11–13].

Несмотря на доказанную высокую эффективность ИТ некоторые дерматологи нередко неоправданно избегают назначения препарата. При этом наиболее частым основанием неверной терапевтической тактики является страх перед риском развития побочных реакций. Анализ литературы и собственный клинический опыт показывают, что, несмотря на наличие не менее 50 описанных осложнений терапии системными ретиноидами, серьезные нежелательные эффекты регистрируются крайне редко.

Чаще всего в ходе терапии ИТ практикующим врачам приходится сталкиваться с явлениями гипервитаминоза А, основным проявлением которого является ретиноевый дерматит. К его симптомам относятся эритема с гиперкератозом, сопровождающиеся зудом и повышенной чувствительностью кожи, особенно на участках с тонким, рыхлым эпидермисом (красная кайма губ, лицо, тыл кистей, область гениталий). В ходе собственного клинического исследования эффективности и безопасности терапии ИТ у больных с акне (117 пациентов) дерматологические проявления этого состояния нами были отмечены у всех больных. Наиболее часто регистрировались: хейлит (100 %), дерматит лица (46,1 %), сухость слизистой носа (24,8 %) и кожи (21,4 %). Реже встречались: кожный зуд (14,5 %), дерматит кистей (6 %) (рис. 1). Данные проявления, как правило, развивались на 2–3-й неделе терапии ИТ [14, 15].

В исследованиях было выявлено, что при акне наблюдается уменьшение количества сфингозина и общих керамидов, что свидетельствует о нарушении строения и функции межклеточной липидной мембраны и сопровождается снижением гидратации рогового слоя (обна-

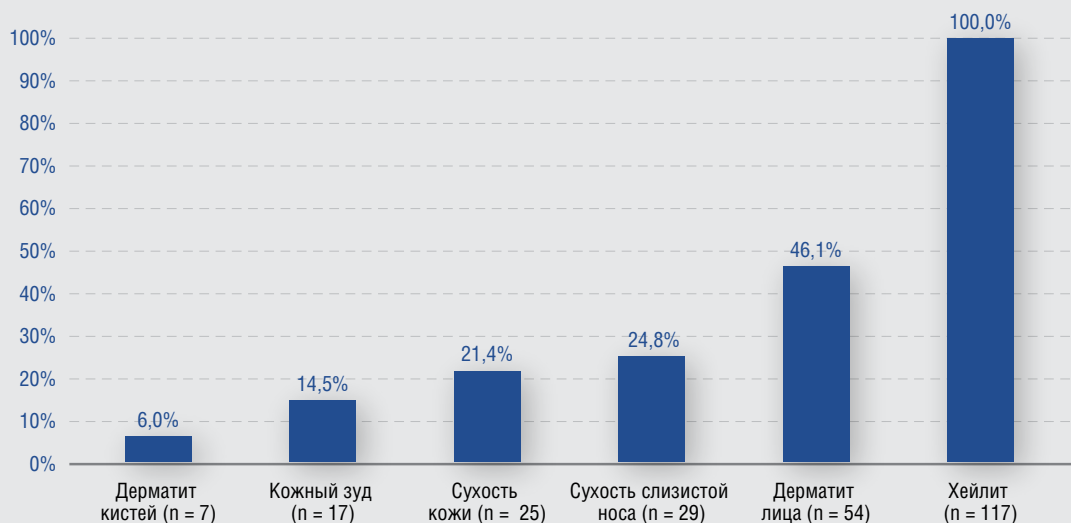


Рис. 1. Частота возникновения и структура проявлений гипервитаминоза А в ходе терапии изотретиноином (n = 117)
Fig. 1. Frequency of occurrence and the structure of hypervitaminosis A manifestations during isotretinoin therapy (n = 117)

ружено при корнеометрии). При этом степень изменения структуры и проницаемости кожного барьера напрямую зависит от степени тяжести акне [16]. ИТ дополнительно индуцирует истончение рогового слоя, снижение продукции себума и изменение его качественного состава за счет уменьшения фракций высокоспециализированных липидов (скавалена, эфиров воска, холестерина и эфиров). Все эти изменения, в конечном итоге, приводят к выраженному нарушению структуры и проницаемости кожного барьера, сопровождающихся трансэпидермальной потерей влаги (ТЭПВ) [17].

Эффективным способом профилактики и коррекции проявлений ретиноевого дерматита является применение увлажняющих защитных наружных средств — эмолиентов. Из-за риска дополнительно «ожиривающего» эффекта на кожу целесообразность увлажнения при акне нередко сопровождается сомнениями со стороны пациентов и врачей. Однако еще в 1980 г. L. Swinuer и соавт. доказали, что ксероз на фоне терапии акне способен спровоцировать обострение заболевания, подчеркнув, таким образом, важность увлажнения кожи [18].

Учитывая патогенез акне, эмолиенты, используемые в терапии дерматоза, должны обязательно обладать легкой некомедоногенной основой, противовоспалительным, мягким себо- и кераторегулирующим действиями. С данной точки зрения представляет интерес крем «Перфэктоин» («Ядран»). Основным компонентом крема является 7 % эктоин — полностью натуральный компонент, который получают из бактерий, живущих в экстремально неблагоприятных условиях окружающей среды (при сильных температурных колебаниях, высокой концентрации солей, УФ-излучении и высыхании).

Механизм действия эктоина при ксерозе заключается в том, что он окружает себя и соседние белки клеточных мембран слоем молекул воды (эктоин-гидрокомплекс). Таким образом, он поддерживает осмотическое равновесие клетки с окружающей средой, не влияя при этом на ее метаболизм. Клинические исследования доказали, что, наряду со стабилизирующим действием на биомолекулы, эктоин обладает также противовоспалительными свойствами за счет ингибирования активности интерлейкина-1 (ИЛ1), ИЛ6, ИЛ8 и фактора некроза опухоли [19].

Также в состав препарата «Перфэктоин» входят керамиды, сквалан, липиды натуральных масел (оливковое и масло ши), триглицериды каприновой и капроловой кислот. Благодаря этим компонентам крем восстанавливает липидный баланс и имеет легкую текстуру.

С целью оценки эффективности и переносимости крема «Перфэктоин» в комплексной терапии и профилактике ретиноевого дерматита на кафедре дерматовенерологии ФГБОУ ВО КубГМУ Минздрава России было проведено наблюдение пациентов с акне, получающих системную терапию ИТ.

Материалы и методы

Под наблюдением находились 76 пациентов (45 женщин и 31 мужчина) со среднетяжелой, тяжелой и резистентной к стандартной терапии формами акне в возрасте от 18 до 32 лет. Продолжительность заболевания составила от 2 до 13 лет.

Все больные получали системную терапию ИТ в дозе 0,5 мг на кг массы тела. Местное лечение проводили в соответствии с Федеральными клиническими рекомендациями по ведению больных акне [7].

На момент включения в исследование дерматологические проявления ретиноевого дерматита были зарегистрированы у 44 (57,89 %) больных, все они принимали ИТ более 3 недель. При этом хейлит отмечался у всех пациентов (100 %), дерматит лица — у 26 (52,3 %) больных, сухость кожи у 84,1 %, дерматит кистей у 27,3 %. Больные без симптомов ретиноевого дерматита принимали ИТ менее 2 недель.

Методом адаптивной рандомизации все пациенты были разделены на две группы по 38 человек, каждая из которых включала 22 больных с проявлениями ретиноевого дерматита и 16 — без его симптомов. Пациентам основной группы для лечения и профилактики ретиноевого дерматита назначали крем «Перфэктоин» 1–2 раза в день тонким слоем на предварительно очищенную и высушенную кожу. Больные группы сравнения получали крем декспантенол 1–2 раза в день. Продолжительность терапии определялась сроками достижения кумулятивной дозы ИТ (120–150 мг/кг) и в среднем составила 7–8 месяцев.

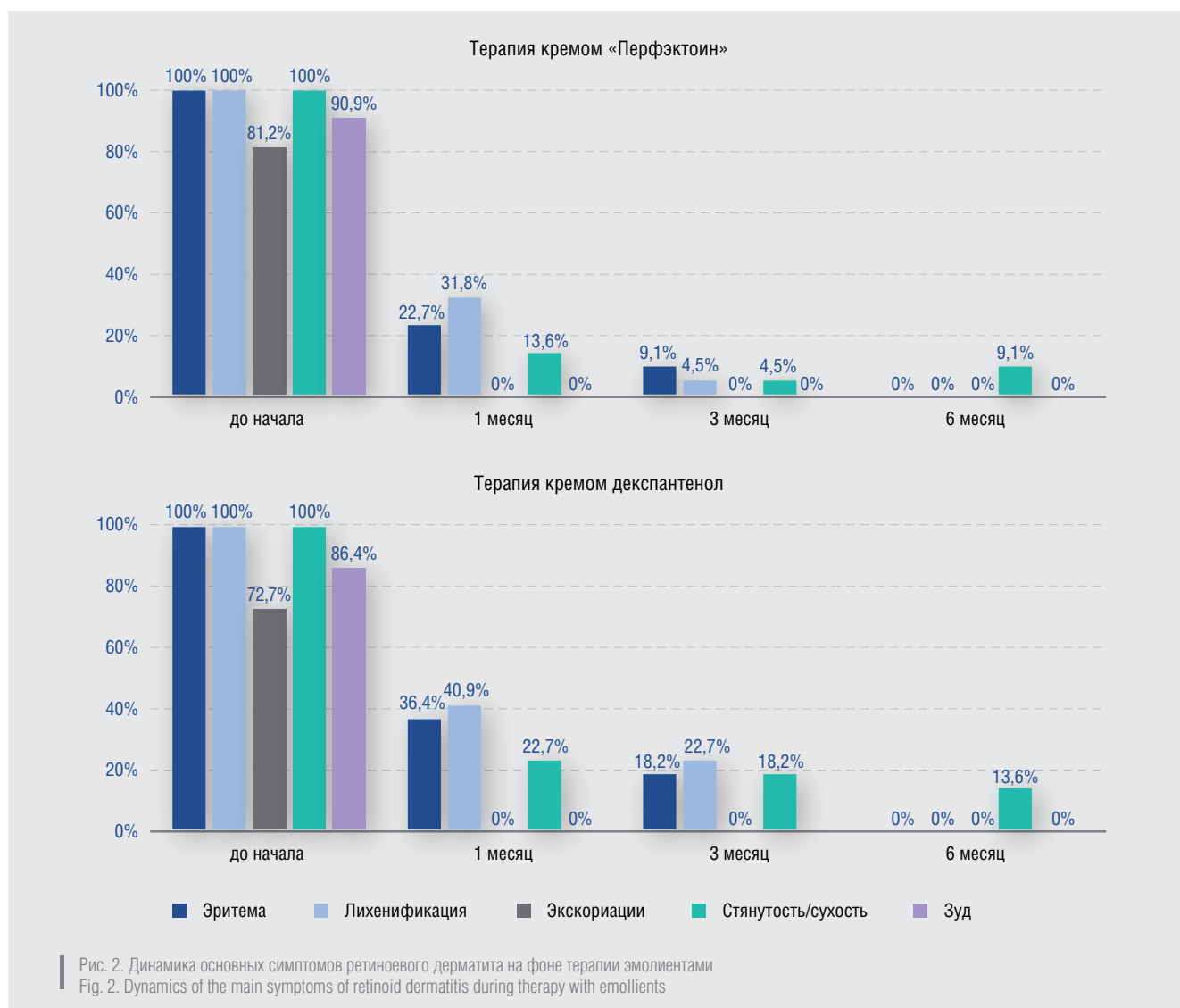
Контроль состояния кожи пациентов проводили перед началом исследования и на 1, 3 и 6-м месяцах терапии. На каждом визите оценивали основные симптомы ретиноевого дерматита (эритема, лихенификация, эксфолиация, зуд, ощущение сухости/стянутости кожи) и показатель дерматологического индекса качества жизни (ДИКЖ), а также определяли уровни гидратации рогового слоя эпидермиса и ТЭПВ с помощью прибора DermaLabCombo «CORTEX» (гидратация — единица измерения мксм, ТЭПВ — единица измерения г/м²/ч).

Результаты и обсуждение

До начала терапии у всех пациентов с проявлениями ретиноевого дерматита зарегистрированы эритема и лихенификация кожи, у 34 (77,3 %) — эксфолиация. Ощущение стянутости/сухости кожи разной степени выраженности отмечали все больные, 39 (88,6 %) человек жаловались на зуд. Объективно признакам ксероза соответствовали низкий уровень гидратации рогового слоя эпидермиса и высокое значение показателя ТЭПВ — $160,7 \pm 1,2$ мксм и $8,8 \pm 0,6$ г/м²/ч соответственно. При этом в обеих группах до начала терапии заболевание оказывало очень сильное влияние на жизнь пациентов, о чем свидетельствовало высокое значение ДИКЖ (26 баллов).

К концу первого месяца терапии в обеих группах исследования отмечены побледнение эритемы, уменьшение субъективных симптомов. В контрольной группе эритема и лихенификации были зарегистрированы у 8 (36,4 %) и 9 (40,9 %) больных соответственно, сухость кожи — у 5 (22,7 %) пациентов. При этом в основной группе только у 5 (22,7 %) больных сохранялись эритема и у 7 (31,8 %) — лихенификации, жалобы на сухость кожи предъявляли 3 (13,6 %) человека. Эксфолиация и зуд полностью регрессировали у пациентов обеих групп.

К концу 6-го месяца терапии в обеих группах наблюдалось полное разрешение основных клинических симптомов ретиноевого дерматита: исчезновение эритемы, лихенификации и эксфолиаций. На периодическое появление ощущения сухости кожи жаловались 2 (9,1 %)



пациента из основной группы и 3 (13,6%) — из контрольной. После регресса симптомов ретинового дерматита всем пациентам с профилактической целью было рекомендовано продолжить применение увлажняющих препаратов 1 раз в день до окончания терапии ИТ (рис. 2).

ДИКЖ к концу первого месяца терапии в основной и контрольной группах снизился незначительно и составил 16 и 22 балла соответственно, что связано в первую очередь с медленным регрессом симптомов акне. На момент окончания терапии ИТ в основной группе ДИКЖ составил 4 балла, в контрольной — 9 баллов.

Регресс клинических симптомов ретинового дерматита сопровождался выраженной и стабильной положительной динамикой значений уровней гидратации рогового слоя эпидермиса и ТЭПВ. К концу первого месяца терапии показатель увлажненности кожи увеличился почти на 15,1% ($184,9 \pm 1,1$ мксм, $p < 0,05$) в основной группе пациентов и на 7,3% ($172,5 \pm 1,3$ мксм, $p < 0,05$) — в контрольной. Начальное значение ТЭПВ снизилось в основной группе на 23,9% ($6,7 \pm 0,7$ г/м²/ч, $p < 0,05$), а в контрольной — на 18,2% ($7,2 \pm 0,5$ г/м²/ч, $p < 0,05$). В последующие месяцы терапии значимых изменений данных показателей в обеих группах не отмечено (рис. 3), что свидетельствует об эффективно-

сти профилактического применения обоих эмолиентов на фоне терапии системным ИТ.

Профилактическое действие крема «Перфэктоин» также оценивали по количеству впервые возникших случаев ретинового дерматита у больных, которые на момент включения в исследование не имели кожных симптомов гипervитаминоза А (по 16 человек в основной и контрольной группах). Данное осложнение терапии ИТ было зафиксировано у 5 (31,3%) пациентов основной группы и у 9 (56,3%) — контрольной. При этом в основной группе регистрировались только эритема и жалобы на сухость/стянутость кожи, в контрольной — также были отмечены лихенификации, эксскориации и зуд.

Все участвующие в исследовании отметили приятную текстуру, отсутствие запаха и хорошую впитываемость крема «Перфэктоин». Побочных реакций и обострений акне на фоне лечения эмолиентами ни в одной из групп зарегистрировано не было. Положительные результаты терапии и профилактики ретинового дерматита позволили избежать коррекции дозы ИТ.

Заключение

Применение крема «Перфэктоин» способствует восстановлению гидратации кожи, более быстрому

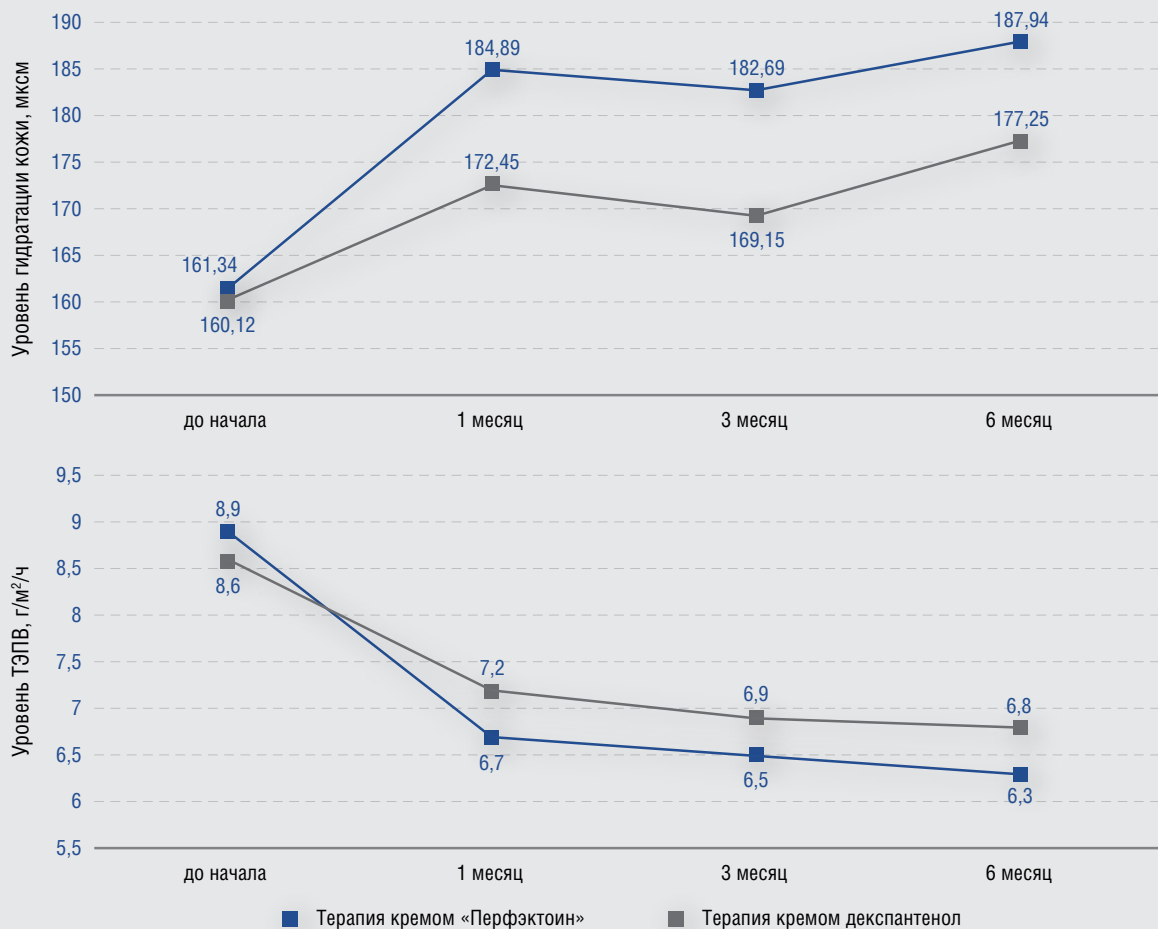


Рис. 3. Динамика показателей гидратации кожи и ТЭПВ у больных акне на фоне профилактики и коррекции проявлений ретиноевого дерматита с помощью эмолиентов
 Fig. 3. Dynamics of the indicators of skin hydration and transepidermal loss of moisture in acne patients against the background of the prevention and correction of retinoid dermatitis using emollients

регрессу основных дерматологических симптомов гипервитаминоза А и, как следствие, улучшению качества жизни пациентов с акне, получающих терапию ИТ. В ходе исследования также были отмечены удобство в применении и хорошая переносимость препарата. Таким образом, по-

лученные клинические результаты продемонстрировали высокую эффективность и безопасность крема «Перфэктоин», что позволяет рекомендовать его для комплексной терапии и профилактики ретиноевого дерматита, развивающегося у больных акне на фоне лечения ИТ.

Литература/References

- Nast A., Dreno B., Bettoli V. et al. European Evidence-based (S3) Guidelines for the Treatment of Acne. *J Eur Acad. Dermatol Venereol.* 2016;30(8):1261–1268.
- Аравийская Е. Р. Тяжелое течение акне: анализ ряда современных методов лечения. *Фарматека.* 2017;(s1-17):38–43. [Araviyskaya E. R. Severe acne: analysis of some modern methods of treatment. *Farmateka.* 2017;(s1-17):38–43. (In Russ.)]
- Dréno B. Recent data on epidemiology of acne. *Ann Dermatol Venereol.* 2010;137(2):49–51.
- Poli F., Dreno B., Verschoore M. An epidemiological study of acne in female adults: results of a survey conducted in France. *J Eur Acad Dermatol Venereol.* 2001;15(6):541–545.
- Smithard A., Glazebrook C., Williams H. C. Acne prevalence, knowledge about acne and psychological morbidity in mid-adolescence: a community-based study. *Br J Dermatol.* 2001;145(2):274–279.
- Кубанова А. А., Кубанов А. А., Самцов А. В., Аравийская Е. Р. Акне. Федеральные клинические рекомендации. *Дерматовенерология: Болезни кожи. Инфекции, передаваемые половым путем.* М.: Деловой экспресс, 2016.

C. 9–27. [Kubanova A. A., Kubanov A. A., Samtsov A. V., Araviyskaya E. R. Acne. Federal clinical guidelines. Dermatovenereology: Diseases of the skin. Sexually transmitted infections. Moscow: Delovoy Express, 2016. P. 9–27. (In Russ.)]

7. Peck G. L., Olsen T. G., Butkus D. et al. Isotretinoin versus placebo in the treatment of cystic acne. A randomized double-blind study. *J Am Acad Dermatol* 1982;6:735–745.

8. Oprica C., Emtestam L., Hagströmer L., Nord C. E. Clinical and microbiological comparisons of isotretinoin vs. tetracycline in acne vulgaris. *Acta Derm Venereol.* 2007;87(3):246–254.

9. Dhir R., Gehi N. P., Agarwal R., More Y. E. Oral isotretinoin is as effective as a combination of oral isotretinoin and topical anti-acne agents in nodulocystic acne. *Indian J Dermatol Venereol Leprol.* 2008;74(2):187.

10. Levin A. A., Sturzenbecker L. J., Kazmer S. et al. 9-cis retinoic acid stereoisomer binds and activates the nuclear receptor RXR alpha. *Nature.* 1992;355(6358):359–361.

11. Karlsson T., Vahlquist A., Kedishvili N., Törmä H. 13-cis-retinoic acid competitively inhibits 3 alpha-hydroxysteroid oxidation by retinol dehydrogenase RoDH-4: a mechanism for its anti-androgenic effects in sebaceous glands? *Biochem Biophys Res Comm.* 2003;303(1):273–278.

12. Dispenza M., Wolpert E. B., Gilliland K. L. et al. Systemic isotretinoin therapy normalizes exaggerated TLR-2-mediated innate immune responses in acne patients. *J Invest Dermatol.* 2012;132(9):2198–2205.

13. Papaconstantinou E., Aletras A.J., Glass E. et al. Matrix metalloproteinases of epithelial origin in facial sebum of patients with acne and their regulation by isotretinoin. *J Invest Dermatol.* 2005;125(4):673–684.

14. Тлиш М. М., Шавилова М. Е. Изотретиноин в терапии акне. Вестник дерматологии и венерологии. 2017;(4):90–96. [Tlish M. M., Shavilova M. E. Isotretinoine in acne therapy. *Vestnik dermatologii i venerologii.* 2017;(4):90–96. (In Russ.)]

15. Тлиш М. М., Елистратова А. С., Глузмин М. И. Практические аспекты применения изотретиноина в лечении акне у подростков. Вестник дерматологии и венерологии. 2013;4:85–90. [Tlish M. M., Yelistratova A. S., Gluzmin M. I. Practical aspects of administering Acnecutan for the treatment of acne in teenagers. *Vestnik Dermatologii i Venerologii.* 2013;4:85–90. (In Russ.)]

16. Петрова К. С., Колбина М. С. Акне и эпидермальный барьер. Клиническая дерматология и венерология. 2015;1:90–93. [Petrova K. S., Kolbina M. S. Acne and the epidermal barrier. *Klinicheskaya dermatologiya i venerologiya.* 2015;1:90–93. (In Russ.)]

17. Аравийская Е. Р., Соколовский Е. В. Эффективность средств ухода за кожей у больных акне. Вестник дерматологии и венерологии. 2013;(2):67–71. [Araviyskaya Ye. R., Sokolovsky Ye. V. Daily skin care in acne patients as a real basis for treatment tolerability. *Vestnik Dermatologii i Venerologii.* 2013;2:67–71. (In Russ.)]

18. Swinyer L. J., Swinyer T. A., Britt M. R. Topical agents all one in acne. *JAMA.* 1980;243:16–40.

19. Sydlík U., Gallitz I., Albrecht C., Abel J., Krutmann J., Unfried K. The compatible solute ectoine protects against nanoparticle-induced neutrophilic lung inflammation. *Am J Respir Crit Care Med.* 2009;180(1):29–35.

Информация об авторах

Марина Моссовна Тлиш* — д.м.н., доцент, профессор кафедры, заведующая кафедрой дерматовенерологии Кубанского государственного медицинского университета Министерства здравоохранения Российской Федерации; тел.: +7 (861) 255-04-44; e-mail: tlish_mm@mail.ru

Марина Евгеньевна Шавилова — ассистент кафедры дерматовенерологии Кубанского государственного медицинского университета Министерства здравоохранения Российской Федерации; тел.: +7 (861) 255-04-44; e-mail: marina@netzkom.ru

Information about the authors

Marina M. Tlish* — Dr. Sci. (Med.), Assoc. Prof., Prof. of the Department, Head of the Department of Dermatology and Venereology, Kuban State Medical University, Ministry of Health of the Russian Federation; tel.: +7 (861) 255-04-44; e-mail: tlish_mm@mail.ru

Marina E. Shavilova — Research Assistant, Department of Dermatology and Venereology, Kuban State Medical University, Ministry of Health of the Russian Federation; tel.: +7 (861) 255-04-44; e-mail: marina@netzkom.ru